·超声造影专题·

超声造影联合BRAF基因突变对C-TIRADS 4类甲状腺良恶性结节的鉴别诊断价值

邵建波 侯晓英 申向辉 李 佳 刘 欣 申志华 毛亚娟 刘艳超

摘 要 目的 探讨超声造影(CEUS)联合BRAF基因突变对中国甲状腺影像报告与数据系统(C-TIRADS)4类甲状腺良恶性结节的鉴别诊断价值。**方法** 选取我院行CEUS检查并经手术病理证实的甲状腺结节患者126例(共126个结节),术后均行BRAF基因突变检测;其中C-TIRADS 4A类52个,C-TIRADS 4B类36个,C-TIRADS 4C类38个。比较各分类甲状腺结节CEUS特征和BRAF基因突变情况的差异;分析C-TIRADS 4类甲状腺恶性结节CEUS特征与BRAF基因突变的相关性。绘制受试者工作特征(ROC)曲线评估CEUS特征、BRAF基因突变单独及联合诊断C-TIRADS 4类甲状腺恶性结节的效能。**结果** C-TIRADS 4B、4C类甲状腺结节低增强(66.67%、73.68%)、不均匀增强(94.44%、89.47%)、向心性增强(97.22%、89.47%)占比均高于C-TIRADS 4A类,差异均有统计学意义(均$P<0.05$)。126个甲状腺结节中58个发生BRAF基因突变,发生率为46.03%。C-TIRADS 4B、4C类甲状腺结节BRAF基因突变阳性占比高于C-TIRADS 4A类,差异有统计学意义($P<0.05$)。C-TIRADS 4类甲状腺恶性结节的CEUS特征(低增强、不均匀增强、向心性增强)与BRAF基因突变阳性呈显著正相关(r=0.793、0.872、0.895,均$P<0.05$)。ROC曲线分析显示,CEUS特征联合BRAF基因突变诊断C-TIRADS 4类甲状腺恶性结节的曲线下面积(0.973)、敏感性(100%)、特异性(94.60%)均较其单独诊断效能高。**结论** CEUS联合BRAF基因突变有助于提高对C-TIRADS 4类甲状腺良恶性结节的鉴别诊断价值。

关键词 超声检查;造影剂;中国甲状腺影像报告与数据系统;BRAF基因,突变;相关性

[中图法分类号]R445.1;R736.1 [文献标识码]A

Value of contrast-enhanced ultrasound combined with BRAF gene mutation in the differential diagnosis of benign and malignant thyroid nodules in C-TIRADS category 4

SHAO Jianbo, HOU Xiaoying, SHEN Xianghui, LI Jia, LIU Xin, SHEN Zhihua, MAO Yajuan, LIU Yanchao

Department of Ultrasound Medicine, Handan Central Hospital of Hebei Province, Hebei 056000, China

ABSTRACT Objective To investigate the value of contrast-enhanced ultrasound (CEUS) combined with BRAF gene mutation in the differential diagnosis of benign and malignant thyroid nodules in China thyroid imaging reporting and data system (C-TIRADS) category 4. **Methods** A total of 126 patients with thyroid nodules (126 nodules in total) who underwent CEUS examination in our hospital and were confirmed by surgery and pathology were selected. All patients underwent BRAF gene mutation detection after surgery. Among them, 52 nodules of C-TIRADS 4A, 36 nodules of C-TIRADS 4B and 38 nodules of C-TIRADS 4C. The differences of CEUS features and BRAF gene mutation of different types of thyroid nodules were compared. The correlation between CEUS features and BRAF gene mutation of C-TIRADS category 4 malignant thyroid nodules was analyzed. Receiver operating characteristic (ROC) curve was drawn to evaluate the efficacy of CEUS features, BRAF gene mutation alone and in combination in the diagnosis of C-TIRADS category 4 malignant thyroid nodules. **Results** The proportion of low enhancement (66.67%, 73.68%), heterogeneous enhancement (94.44%, 89.47%), concentric enhancement (97.22%,

基金项目:河北省邯郸市科学技术研究与发展计划项目(19422083011ZC)

作者单位:056000 河北省邯郸市中心医院超声医学科(邵建波、侯晓英、申向辉、李佳、申志华、刘艳超),体检中心(毛亚娟);河北省人民医院超声科(刘欣)

89.47%) in C-TIRADS 4B and 4C thyroid nodules were significantly higher than those of C-TIRADS 4A (all $P<0.05$). BRAF gene mutation was found in 58 of 126 thyroid nodules, with an incidence rate of 46.03%. The proportion of BRAF gene mutation in C-TIRADS 4B and 4C thyroid nodules were significantly higher than that of C-TIRADS 4A ($P<0.05$). CEUS features (low enhancement, heterogeneous enhancement and centripetal enhancement) of C-TIRADS category 4 malignant thyroid nodules were positively correlated with BRAF gene mutation (r=0.793, 0.872, 0.895, all $P<0.05$). ROC curve analysis showed that the AUC (0.973), sensitivity (100%), specificity (94.60%) of CEUS features combined with BRAF gene mutation in the diagnosis of C-TIRADS category 4 malignant thyroid nodules were higher than they application alone. **Conclusion** CEUS combined with BRAF gene mutation could help to improve the differential diagnosis value of C-TIRADS category 4 malignant thyroid nodules.

KEY WORDS Ultrasonography; Contrast agent; Chinese thyroid imaging reporting and data system; BRAF gene, mutation; Correlation

随着各影像学检查方法的广泛应用，甲状腺结节的检出率不断升高，其中部分结节存在恶性风险，且所占比例持续上升[1-2]，因此准确评估甲状腺结节的性质具有重要的临床应用价值。超声检查具有良好的空间和时间分辨率，2020年中华医学会超声医学分会发布的中国超声甲状腺影像报告与数据系统（Chinese thyroid imaging reporting and data system，C-TIRADS）[3]能够提高常规超声对甲状腺良恶性结节的鉴别诊断效能。但C-TIRADS 4类甲状腺结节恶性风险跨度大，其常规超声表现存有一定重叠。超声造影（contrast-enhanced ultrasound，CEUS）在鉴别甲状腺良恶性结节方面表现良好，是常规超声的有效补充手段[4]。此外，BRAF是甲状腺恶性结节常见的突变基因，有助于甲状腺乳头状癌的诊断[5]。本研究通过分析C-TIRADS 4类甲状腺良恶性结节CEUS特征与BRAF基因突变的相关性，并探讨CEUS联合BRAF基因突变对其鉴别诊断价值，以期为甲状腺恶性结节的早期诊断、治疗方案的选择及预后评估提供参考。

资料与方法

一、研究对象

选取2020年1月至2022年1月我院经手术病理证实的126例甲状腺结节患者（共126个结节），其中C-TIRADS 4A类52例（52个），其中男28例，女24例，年龄36~69岁，平均（47.28±8.74）岁，体质量指数（body mass index，BMI）21.19~24.96 kg/m^2，平均（22.87±1.63）kg/m^2，结节最大径1.32~2.57 cm，平均（1.86±0.51）cm，其中21个甲状腺腺瘤，31个结节性甲状腺肿；C-TIRADS 4B类36例（36个），其中男20例，女16例，年龄35~70岁，平均（47.38±8.92）岁，BMI 21.13~24.79 kg/m^2，平均（22.56±1.41）kg/m^2，结节最大径1.26~2.67 cm，平均（1.89±0.62）cm，均为甲状腺乳头状癌；C-TIRADS 4C类38例（38个），其中男22例，女16例，年龄37~66岁，平均（47.55±8.32）岁，BMI 21.34~24.87 kg/m^2，平均（22.91±1.56）kg/m^2，结节最大径1.35~2.61 cm，平均（1.81±0.45）cm，均为甲状腺乳头状癌。各分类甲状腺结节患者性别、年龄、BMI及结节最大径比较差异均无统计学意义。纳入标准：①所有甲状腺结节均参照C-TIRADS指南[3]分类；②所有患者术前均行CEUS检查，且均为首次发现的单发病灶，最大径≥1.00 cm；③所有甲状腺结节均经病理证实且行BRAF基因突变检测。排除标准：①既往有甲状腺相关疾病及其治疗史；②存在严重心脏及肝肾功能障碍者；③合并其他系统恶性肿瘤病史者；④妊娠期或哺乳期患者。本研究经我院医学伦理委员会批准（批准号：LSXM2022-042），所有患者检查前均签署知情同意书。

二、仪器与方法

1.CEUS检查：使用西门子S 2000彩色多普勒超声诊断仪，线阵探头，频率3~9 MHz或4~10 MHz；低机械指数（0.05~0.07）。患者于检查前已由肘静脉建立静脉通路，检查过程中采取仰卧位，颈部完全暴露，平静呼吸并尽量避免吞咽动作。造影剂使用SonoVue（意大利Bracco公司），使用前将25 mg造影剂溶于5 ml生理盐水振荡混匀。在对比模式下，经肘静脉快速注入1.8~2.0 ml造影剂混悬液，同时CEUS系统开始计时，每次对比度成像采集至少持续2 min。分析甲状腺结节的CEUS特征[6]：①增强强度（分为低增强、等增强、高增强）；②增强均匀性（分为均匀性和不均匀性）；③增强模式（分为环形、向心性、离心性、弥漫性）。以上操作均由同一具有5年以上甲状腺疾病诊断经验的超声医师完成。

2.C-TIRADS 4类诊断标准[3]：恶性超声特征包括纵横比>1、实性、极低回声、点状强回声（可疑微钙

化)、边缘模糊/不规则或甲状腺外侵犯;良性超声特征为点状强回声(具有彗星尾征)。计数上述恶性超声特征的数量,每一项恶性特征计1分,如存在彗星尾征则减1分。其中,1分:C-TIRADS 4A类,低度可疑恶性(恶性率2%~10%);2分:C-TIRADS 4B类,中度可疑恶性(恶性率10%~50%);3~4分:C-TIRADS 4C类,高度可疑恶性(恶性率50%~90%)。

3.BRAF基因突变检测:所有患者均由病理科医师选择最佳石蜡内固定块进行基因检测,确保肿瘤组织部分>20%。使用上海赛默飞世尔科技有限公司的核酸提取试剂(4465804)提取DNA。BRAF基因突变检测使用上海赛默飞世尔科技有限公司的Applied Biosystems TaqMan突变检测试剂盒(castPCR技术),严格按照仪器与试剂盒说明书完成检测。

4.联合诊断[5]:C-TIRADS 4B、4C类或BRAF基因突变阳性即诊断为甲状腺恶性结节。

三、统计学处理

应用SPSS 22.0统计软件,计量资料以$\bar{x}\pm s$表示,组间比较采用单因素方差分析;计数资料以频数或率表示,组间比较采用χ^2检验或Fisher确切概率法。C-TIRADS 4类甲状腺恶性结节CEUS特征与BRAF基因突变的相关性分析采用Spearman相关分析法。绘制受试者工作特征(receiver operating characteristic, ROC)曲线分析CEUS特征、BRAF基因突变单独及联合诊断C-TIRADS 4类甲状腺恶性结节的效能。$P<0.05$为差异有统计学意义。

结 果

一、C-TIRADS 4类甲状腺结节CEUS特征比较

C-TIRADS 4B、4C类甲状腺结节低增强(66.67%、73.68%)、不均匀增强(94.44%、89.47%)、向心性增强(97.22%、89.47%)占比均高于C-TIRADS 4A类,差异均有统计学意义(均$P<0.05$)。见表1和图1~3。

二、C-TIRADS 4类甲状腺结节BRAF基因突变结果比较

126个甲状腺结节中,58个甲状腺结节发生BRAF基因突变,发生率为46.03%,其术后病理结果均为甲状腺乳头状癌。C-TIRADS 4B、4C类甲状腺结节BRAF基因突变阳性占比高于C-TIRADS 4A类,差异有统计学意义($P<0.05$)。见表2。

表1 C-TIRADS 4类甲状腺结节CEUS特征比较 个

分类	增强强度			增强均匀性		增强模式			
	低增强	等增强	高增强	均匀	不均匀	环形	向心性	离心性	弥漫性
C-TIRADS 4A类(52)	18	23	11	35	17	5	40	1	6
C-TIRADS 4B类(36)	24	8	4	2	34	1	35	0	0
C-TIRADS 4C类(38)	28	6	4	4	34	0	34	3	1
χ^2值	16.547			48.965		15.750			
P值	0.003			0.000		0.015			

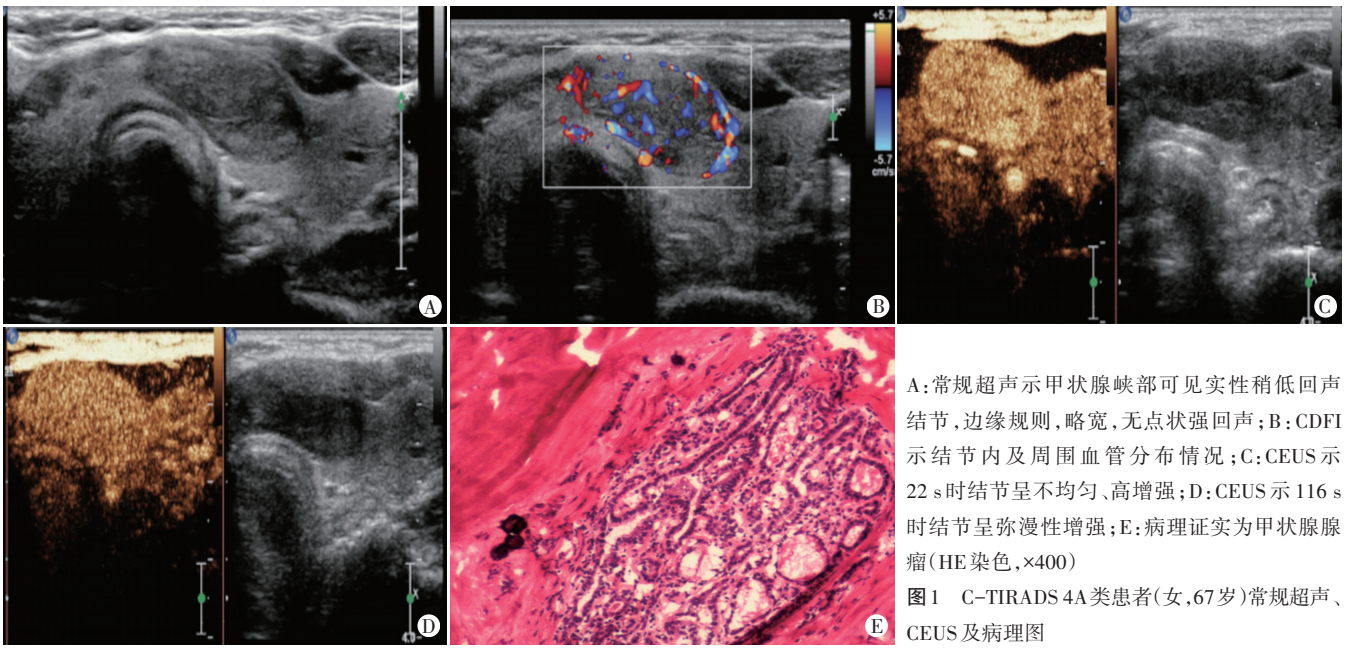

A:常规超声示甲状腺峡部可见实性稍低回声结节,边缘规则,略宽,无点状强回声;B:CDFI示结节内及周围血管分布情况;C:CEUS示22 s时结节呈不均匀、高增强;D:CEUS示116 s时结节呈弥漫性增强;E:病理证实为甲状腺腺瘤(HE染色,×400)

图1 C-TIRADS 4A类患者(女,67岁)常规超声、CEUS及病理图

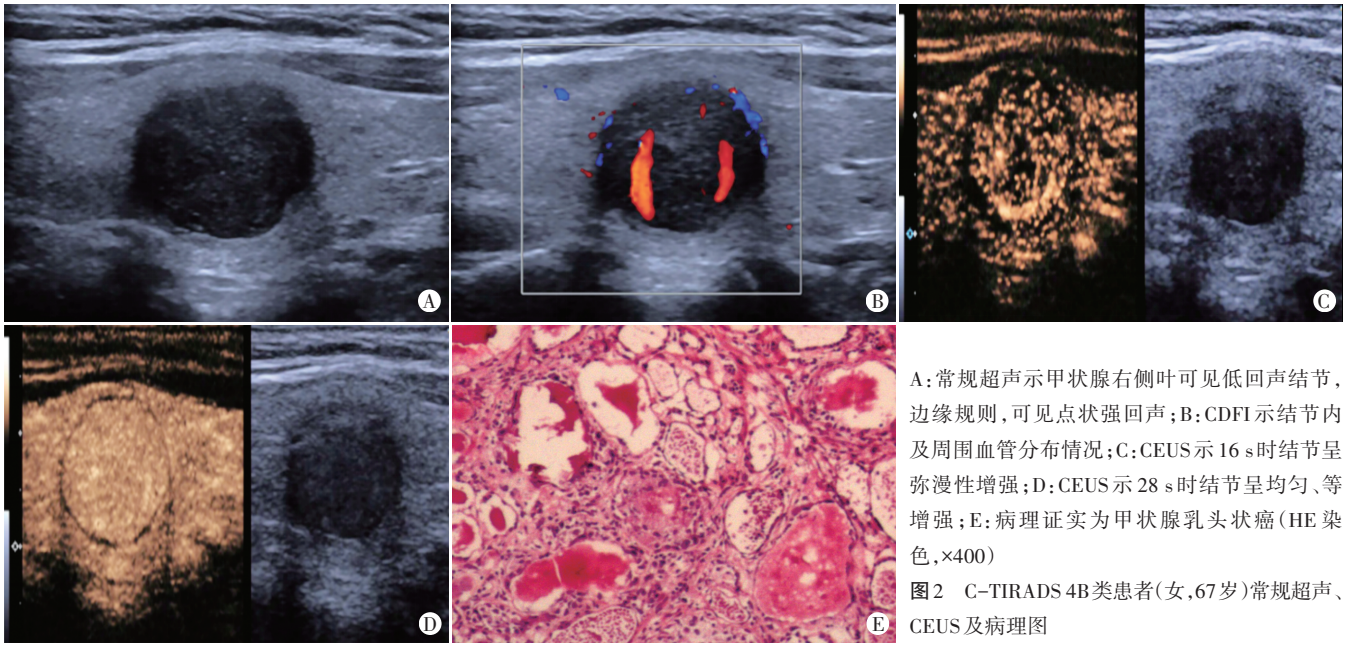

A：常规超声示甲状腺右侧叶可见低回声结节，边缘规则，可见点状强回声；B：CDFI示结节内及周围血管分布情况；C：CEUS示16 s时结节呈弥漫性增强；D：CEUS示28 s时结节呈均匀、等增强；E：病理证实为甲状腺乳头状癌（HE染色，×400）

图2　C-TIRADS 4B类患者（女，67岁）常规超声、CEUS及病理图

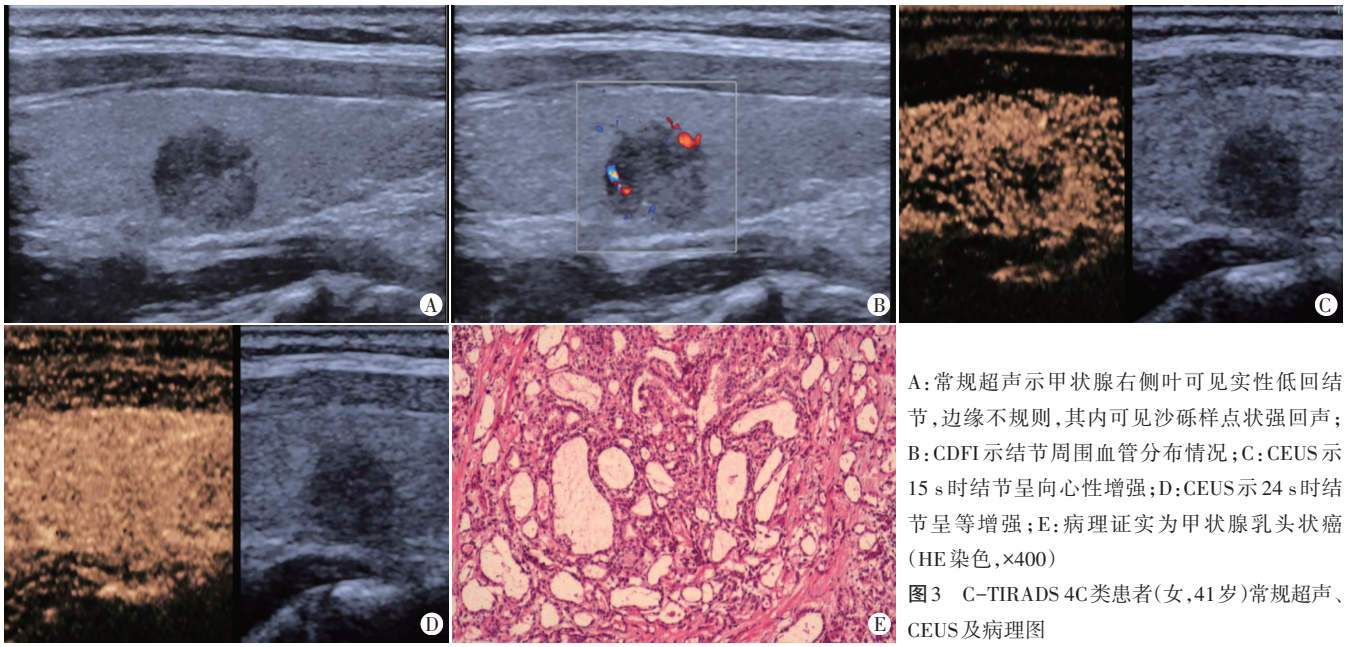

A：常规超声示甲状腺右侧叶可见实性低回结节，边缘不规则，其内可见沙砾样点状强回声；B：CDFI示结节周围血管分布情况；C：CEUS示15 s时结节呈向心性增强；D：CEUS示24 s时结节呈等增强；E：病理证实为甲状腺乳头状癌（HE染色，×400）

图3　C-TIRADS 4C类患者（女，41岁）常规超声、CEUS及病理图

表2　C-TIRADS 4类甲状腺结节BRAF基因突变结果比较　　个

分类	BRAF基因突变	
	阳性	阴性
C-TIRADS 4A类（52）	0	52
C-TIRADS 4B类（36）	26	10
C-TIRADS 4C类（38）	32	6
χ^2值	76.589	
P值	0.000	

三、C-TIRADS 4类甲状腺恶性结节CEUS特征与BRAF基因突变的相关性分析

由于C-TIRADS 4B、4C类甲状腺结节均为恶性，行相关性分析发现，C-TIRADS 4类甲状腺恶性结节CEUS特征（低增强、不均匀增强、向心性增强）与BRAF基因突变阳性均呈显著正相关（r=0.793、0.872、0.895，均P<0.05）。

四、CEUS特征、BRAF基因突变单独及联合诊断C-TIRADS 4类甲状腺恶性结节的效能

ROC曲线分析显示，CEUS特征联合BRAF基因突变诊断C-TIRADS 4类甲状腺恶性结节的曲线下面积（0.973）、敏感性（100%）、特异性（94.60%）均较其单独诊断效能高。见表3和图4。

表3 CEUS特征、BRAF基因突变单独及联合诊断C-TIRADS 4类甲状腺恶性结节的效能

诊断方式	截断值	约登指数	敏感性（%）	特异性（%）	曲线下面积（95%可信区间）	*P*值
CEUS特征	-	0.652	72.00	93.20	0.826（0.744~0.909）	0.000
BRAF基因突变	阳性	0.784	100	78.40	0.892（0.833~0.951）	0.000
联合诊断	-	0.946	100	94.60	0.973（0.943~1.000）	0.000

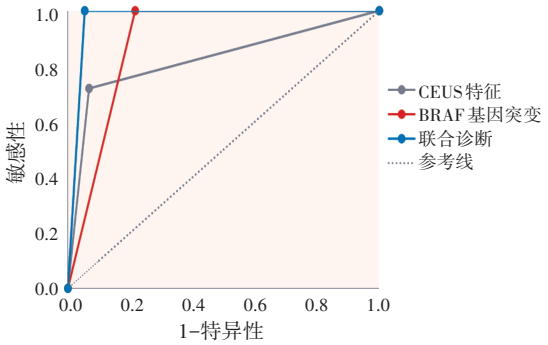

图4 CEUS特征、BRAF基因突变单独及联合诊断C-TIRADS 4类甲状腺恶性结节的ROC曲线图

讨 论

超声是诊断甲状腺结节的首选影像学方法，临床上对于C-TIRADS 4类甲状腺结节大多会进一步选择超声引导下细针穿刺细胞学检查，但是由于穿刺获得组织样本较少、细胞染色不佳、细胞重叠、其他细胞及杂质成分过多等原因均可能导致诊断结果假阴性或良恶性不明确等，且其为有创检查，易导致并发症。因此，寻找一种准确、安全的检查方法具有重要临床应用价值。CEUS在鉴别诊断甲状腺良恶性结节及分析淋巴结受累方面具有重要价值[7]。而BRAF是一种丝氨酸-苏氨酸激酶，BRAF突变可通过BRAF磷酸化及活化MEK蛋白（MEK1及MEK2），从而引起MAPK通路下游的活化，调节细胞的增殖及存活，因此BRAF突变可被视为导致癌细胞生长的驱动因素[5,8]。本研究旨在探讨CEUS联合BRAF基因突变对C-TIRADS 4类甲状腺良恶性结节的鉴别诊断价值。

本研究中C-TIRADS 4A类甲状腺结节病理结果为甲状腺腺瘤（21个）和结节性甲状腺肿（31个）；C-TIRADS 4B、4C类甲状腺结节病理结果均为甲状腺乳头状癌。而CEUS结果显示，C-TIRADS 4B、4C类甲状腺结节大部分表现为低增强（66.67%、73.68%）。既往研究[9]表明甲状腺恶性结节是一种乏血供的恶性肿瘤，其组织内部的血管密度显著低于病灶周围正常的甲状腺组织，因此CEUS主要表现为低增强。然而与之不同的是，C-TIRADS 4B、4C类甲状腺结节中仍有少部分表现为高增强，分析其原因可能与结节大小有关，研究[10]表明，甲状腺结节最大径过小，其组织内部无或较少血管形成，而直径较大者在多种血管生长因子的作用下，出现大量新生血管以满足肿瘤组织的迅速增长，从而表现为高增强。多数C-TIRADS 4A类甲状腺结节表现为均匀性增强（67.31%），而多数分C-TIRADS 4B、4C类表现为不均匀增强（94.44%、89.47%），分析其主要原因可能为甲状腺良性结节内部结构中血管分布均匀且走行规则，而甲状腺恶性结节内部结构中血管分布不均匀且走行弯曲；另外，当甲状腺恶性结节出现浸润性生长及新生血管功能不全时，病变组织会发生玻璃样变性及间质纤维化，从而导致部分区域缺血[11]。少数C-TIRADS 4A类甲状腺结节表现为不均匀增强（32.69%），可能与本研究中C-TIRADS 4A类甲状腺结节的病理类型有关，部分结节性甲状腺肿在疾病发展过程中发生组织出血或细胞缺氧等[12]，从而表现为不均匀增强，这类甲状腺结节与恶性结节鉴别较困难。此外，本研究根据造影剂的填充方式，将增强模式分为环形、向心性、离心性、弥漫性增强，结果显示大部分C-TIRADS 4B、4C类甲状腺结节表现为向心性增强（97.22%、89.47%），分析原因可能为甲状腺恶性结节周围区域的新生血管数量较中央区域多[13]，从而造成造影剂向中心填充增强的表现。

BRAF基因突变参与早期甲状腺癌的发生，其中最常见的BRAF基因突变是V600E[14]。本研究126个甲状腺结节中58个发生BRAF基因突变，发生率为46.03%，其术后病理结果均为甲状腺乳头状癌。研究[15]报道，甲状腺乳头状癌中BRAF V600E突变的存在与肿瘤侵袭性行为有关，且肿瘤侵袭性与肿瘤大小无关，提示即使是直径较小的BRAF基因突变阳性肿瘤也较BRAF基因突变阴性肿瘤具有更高的侵袭性风险。

本研究相关性分析发现，C-TIRADS 4类甲状腺恶性结节CEUS特征（低增强、不均匀增强、向心性增强）

与BRAF基因突变阳性呈显著正相关(均$P<0.05$)。说明C-TIRADS 4类甲状腺恶性结节的CEUS特征可在一定程度上有效地反映其细胞恶性增殖的生物学行为。

本研究ROC曲线分析还发现,CEUS特征联合BRAF基因突变诊断C-TIRADS 4类甲状腺恶性结节的曲线下面积(0.973)、敏感性(100%)、特异性(94.60%)均较其单独诊断效能高,说明CEUS联合BRAF基因突变有助于提高对C-TIRADS 4类甲状腺良恶性结节的鉴别诊断价值。

综上所述,CEUS与BRAF基因突变联合诊断有助于提高对C-TIRADS 4类甲状腺良恶性结节的鉴别诊断价值。但本研究样本量较小,且恶性结节占比较高,可能导致统计的偏倚,待今后扩大样本量进行深入研究。

参考文献

[1] Sharbidre KG, Lockhart ME, Tessler FN. Incidental thyroid nodules on imaging: relevance and management[J]. Radiol Clin North Am, 2021,59(4):525-533.

[2] 王龙龙,李红强,苌群刚,等.甲状腺癌21 980例患者临床病理特征与发病趋势分析[J].中华医学杂志,2020,100(14):1072-1076.

[3] Zhou J, Yin L, Wei X, et al. 2020 Chinese guidelines for ultrasound malignancy risk stratification of thyroid nodules: the C-TIRADS[J]. Endocrine, 2020,70(2):256-279.

[4] Xu Y, Qi X, Zhao X, et al. Clinical diagnostic value of contrast-enhanced ultrasound and TI-RADS classification for benign and malignant thyroid tumors: one comparative cohort study[J]. Medicine (Baltimore), 2019,98(4):e14051.

[5] Harikrishnan V, Kumari S, Ramkumar S, et al. Correlation of the expression of BRAF V600E mutation with various phenotypic expressions of thyroid neoplasms[J]. Cureus, 2021,13(6):e16048.

[6] 马淑梅,闫瑞斌,冯桃桃.超声造影成像及参数特征对甲状腺TI-RADS 4类结节良恶性的诊断价值[J].中国超声医学杂志,2019,35(10):868-872.

[7] Sorrenti S, Dolcetti V, Fresilli D, et al. The role of CEUS in the evaluation of thyroid cancer: from diagnosis to local staging[J]. J Clin Med, 2021,10(19):4559.

[8] Singh A, Ham J, Po JW, et al. The genomic landscape of thyroid cancer tumourigenesis and implications for immunotherapy[J]. Cells, 2021,10(5):1082.

[9] Radzina M, Ratniece M, Putrins DS, et al. Performance of contrast-enhanced ultrasound in thyroid nodules: review of current state and future perspectives[J]. Cancers (Basel), 2021,13(21):5469.

[10] Li X, Gao F, Li F, et al. Qualitative analysis of contrast-enhanced ultrasound in the diagnosis of small, TR3-5 benign and malignant thyroid nodules measuring ≤1 cm[J]. Br J Radiol, 2020,93(1111):20190923.

[11] Wan Q, Cao P, Liu J. Meta-analysis of contrast enhanced ultrasound in judging benign and malignant thyroid tumors[J]. Comput Math Methods Med, 2021,2021(1):2577113.

[12] Peng Q, Niu C, Zhang Q, et al. Mummified thyroid nodules: conventional and contrast-enhanced ultrasound features[J]. J Ultrasound Med, 2019,38(2):441-452.

[13] Wang Y, Dong T, Nie F, et al. Contrast-enhanced ultrasound in the differential diagnosis and risk stratification of ACR TI-RADS category 4 and 5 thyroid nodules with non-hypovascular[J]. Front Oncol, 2021,11(1):662273.

[14] Huang G, Chen J, Zhou J, et al. Epigenetic modification and BRAF gene mutation in thyroid carcinoma[J]. Cancer Cell Int, 2021,21(1):687.

[15] 邹婷,潘云,王丽霞.鼠类肉瘤滤过性毒菌致癌同源体B1基因在甲状腺乳头状癌诊断和治疗中的应用[J].中华肿瘤杂志,2021,43(6):629-634.

(收稿日期:2022-05-16)